Trattamento sinergico di lesioni tendinee e muscolari con gel piastrinico e Tecar

Dottor Alessandro Centinaio , Dottoressa Silvia Cattaneo

Premessa

In medicina umana e veterinaria le patologie teno-desmiche rivestono un grande interesse per la frequenza con cui si manifestano, per i lunghi periodi di inattività e per la difficoltà di ottenere una completa "restitutio ad integrum"[1,2]. Questi tipi di lesioni guariscono lentamente , e spesso il tessuto di cicatrizzazione è funzionalmente più debole rispetto al tessuto tendineo normale, diventando quindi un "locus minoris resistentiae"[3,4]. Per tale ragione vi è una continua ricerca di terapie in grado di migliorare la rigenerazione corretta del tessuto danneggiato, stimolando la risposta fisiologica a livello molecolare e cellulare con l'obiettivo di ottimizzare la qualità della risposta riparativa. Il processo riparativo intrinseco delle lesioni tendine avviene grazie all'abilità dei tenociti di proliferare e produrre matrice extracellulare, composta per la gran parte da collagene e proteoglicani [5]. Negli ultimi anni è stata posta grande attenzione nel valutare la possibilità di utilizzare il concentrato piastrinico (PRP: Platelet Rich Plasma) come trattamento per le lesioni muscolo-scheletriche del cavallo [6,7]. Il PRP è stato utilizzato nell'uomo con successo in chirurgia maxillofacciale in quanto capace di accelerare la guarigione di tessuti molli e tessuto osseo [8]. Le piastrine giocano un ruolo fondamentale nella riparazione di lesioni, poiché contengono fattori di crescita che favoriscono chemiotassi, proliferazione cellulare e differenziazione, neovascolarizzazione e deposizione di matrice extracellulare [9,10]. Vari studi dimostrano l'efficacia dell'inoculazione ecoguidata del gel piastrinico confermando la progressione favorevole del processo di guarigione del tessuto con un corretto ri-allineamento delle fibre neoformate [11]; il tutto si verifica in tempi nettamente ridotti rispetto alle terapie classiche [12].
La Tecar terapia (Trasferimaneto Energetico Capacitivo Resistivo) è invece una metodica che si avvale della stimolazione di strutture biologiche, attivando i naturali processi riparativi ed antinfiammatori basati sull'applicazione di energia biocompatibile. I principali effetti terapeutici del sistema TECAR sono basati sulla vasodilatazione e microiperemia capillare e precapillare con conseguente miglioramento dell'ossigenazione e dell'eliminazione di tossine; sulla redistribuzione dei liquidi intercellulari ed intracellulari ed infine sulla endotermia con conseguente accelerazione dei processi metabolici. Il tutto comporta un elevato effetto antinfiammatorio, analgesico ed una riduzione di edemi e gonfiori.
In letteratura compare un lavoro del 2012 in cui J. I. Wiegerinck et all. considerano diversi trattamenti per le tenopatie interstiziali al tendine d'Achille nell'uomo. Tra le varie opzioni compare anche l'utilizzo esclusivo della TECAR terapia con ottimi risultati su 3 pazienti e buoni su 1 [13]. Nonostante si tratti di un campione poco significativo, è evidente l'interesse crescente in medicina umana ed equina per questo tipo di terapia.

Date le suddette premesse risulta essere molto efficace l'utilizzo sinergico delle due metodiche, dal momento che l'effetto riparativo delle piastrine viene amplificato dall'accelerazione dei processi metabolici indotti dalla Tecar terapia. È nota infatti la lentezza della guarigione tendinea, anche rispetto ad altri tessuti connettivi; tale limitazione è da ricercarsi nella scarsa vascolarizzazione tendinea, che comprometterebbe il processo riparativo con conseguente cronicizzazione della tenopatia.
Il macchinario può essere impiegato con due modalità:
utilizzando un elettrodo mobile rivestito di materiale isolante (elettrodo capacitivo), nella zona trattata si avrà un richiamo ionico con attivazione metabolica ed effetto termico endogeno, in stretta relazione con le correnti di spostamento che dalla periferia si

concentrano nella zona sottostante all'elettrodo mobile, cioè gli effetti biologici si ottengono subito al di sotto dell'elettrodo (contatto di tipo capacitivo).
L'elettrodo resistivo non è isolato e le cariche si accumulano in prossimità delle zone tissutali a più alta resistenza (osso, strutture capsulo-legamentose) che diventeranno gli elementi isolanti del sistema e su cui si avranno gli effetti biologici[14].
Sottolineiamo che noi abbiamo utilizzato una singola applicazione di Tecar terapia subito dopo l'inoculazione di gel piastrinico. Ci siamo avvalsi di una Tecar modello HCR 902, applicato in regime capacitivo al 50% per un tempo variabile dai 20 ai 30 minuti impiegando, come conduttore, la crema Tecar. Protocolli differenti per le applicazioni di mantenimento sono stati decisi in base al caso clinico trattato.

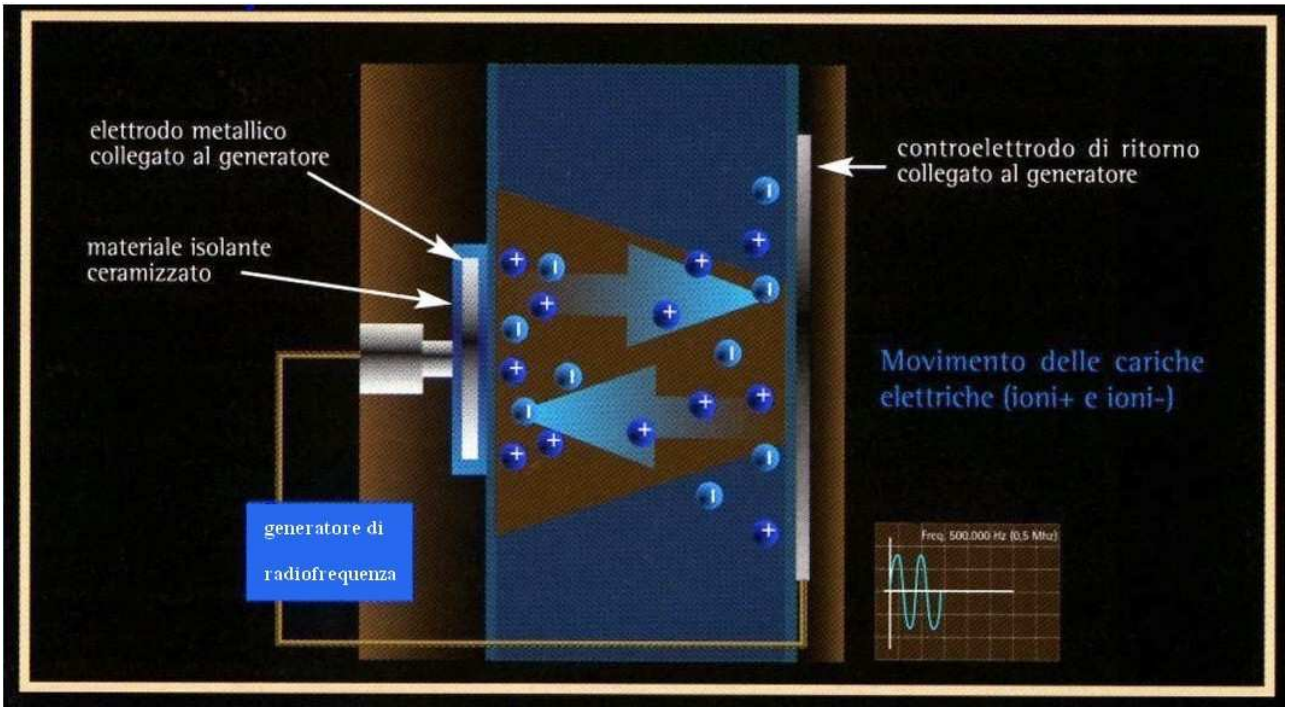

Presentiamo 6 casi clinici sui quali abbiamo applicato questo protocollo terapeutico, dimostrando gli ottimi risultati ottenuti mediante conferme ecografiche ed in un caso anche termografiche.

Cavallo 1
Castrone
Baio
16 anni
Sella italiano
Salto

Il cavallo 1 presenta una tumefazione palmare in prossimità del terzo prossimale del metacarpeo principale. L'esame ecografico (immagine 1-2) indica la presenza di una lesione del tendine flessore superficiale. Sono presenti aree ipoecoogene compatibili con la diagnosi di rottura del tendine flessore superficiale.

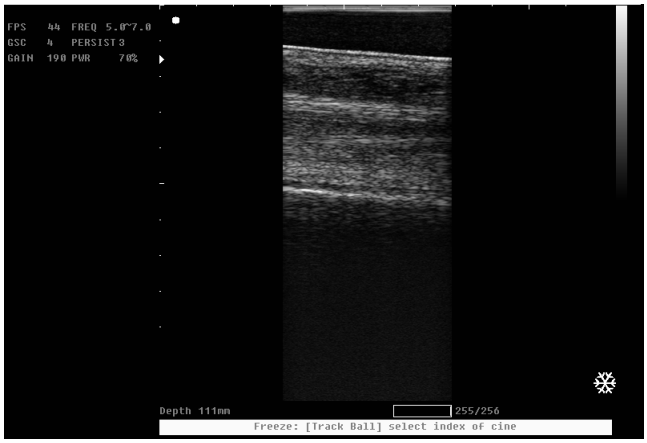

immagine 1

immagine 2

Protocollo terapeutico: applicazione locale ecoguidata di gel piastrinico in loco. Si procede subito dopo con una applicazione di Tecar, utilizzando il sistema capacitivo, a media intensità per 20 minuti.
Al cavallo è stato applicato un bendaggio rigido per 20 giorni, sostituito poi da un bendaggio elastico per 10 giorni. È stato poi sottoposto a fisioterapia di mantenimento, praticando passo riabilitativo per 2 mesi.
Alla visita di controllo dopo 60 giorni si nota un netto miglioramento della lesione sia da un punto di vista ispettivo sia ecografico (immagine 3-4). Il grado di zoppia risulta essere decisamente ridotto fino ad arrivare alla completa remissione.
Si ritiene quindi molto efficace l'applicazione della Tecar subito dopo l'inoculazione del gel piastrinico, ipotizzando un'amplificazione dell'effetto del trattamento date le indiscusse proprietà vasodilatative proprie dell'azione delle onde elettromagnetiche che agiscono sulle cellule dei diversi tessuti.

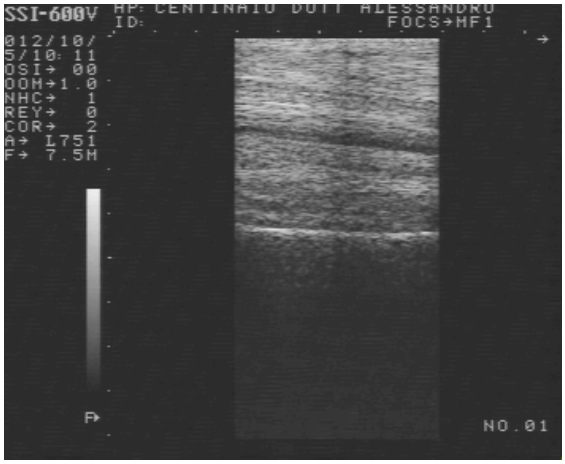

immagine 3

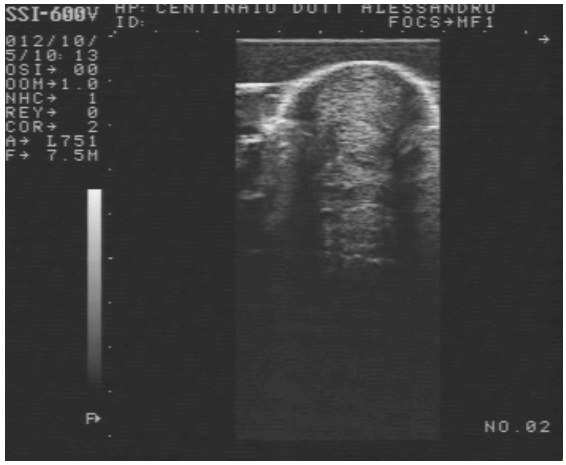

immagine 4

Abbiamo assistito ad un pieno recupero in 4 mesi, con ben 2 mesi di anticipo rispetto alle terapie convenzionali.

Cavallo 2
Castrone
Baio
9 anni
Olandese
Completo

Il cavallo in questione presenta una lesione a livello del gluteo medio. Tale lesione è evidente nelle immagini ecografiche (immagine 5-6).

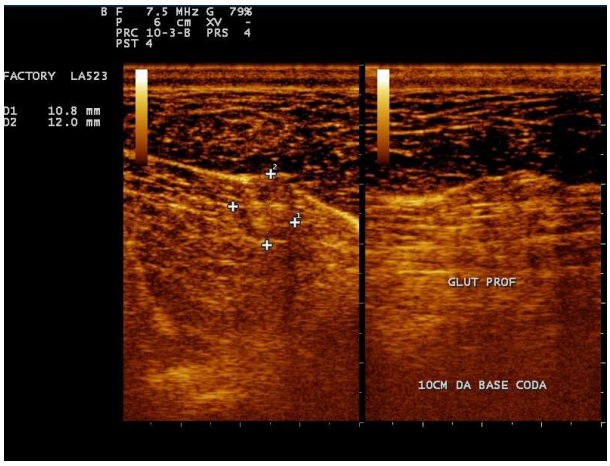

immagine 5

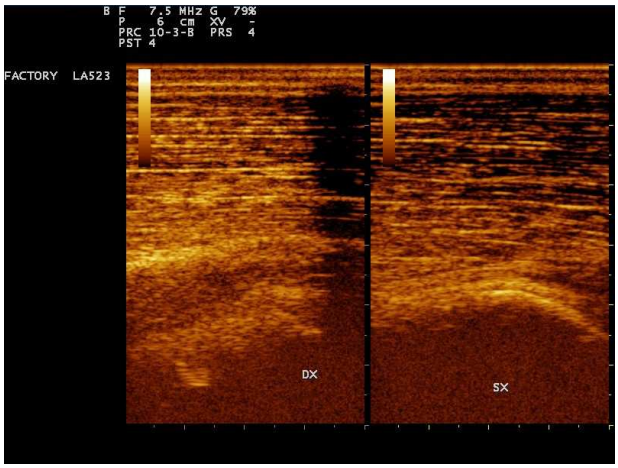

immagine 6

La stessa lesione appare nelle immagini termografiche (immagine 7-8); per termografia s'intende l'utilizzo di una telecamera a infrarossi (o termocamera), allo scopo di rendere visibile e misurabile l'energia termica emessa da un soggetto. Attraverso la termografia si possono individuare le parti infiammate, essendo in grado di identificare zone in cui vi è variazione di temperatura inferiore ai 2 °C non riscontrabili al tatto. Si può notare nel caso in questione, un'area di calore più intenso nella zona del gluteo medio.

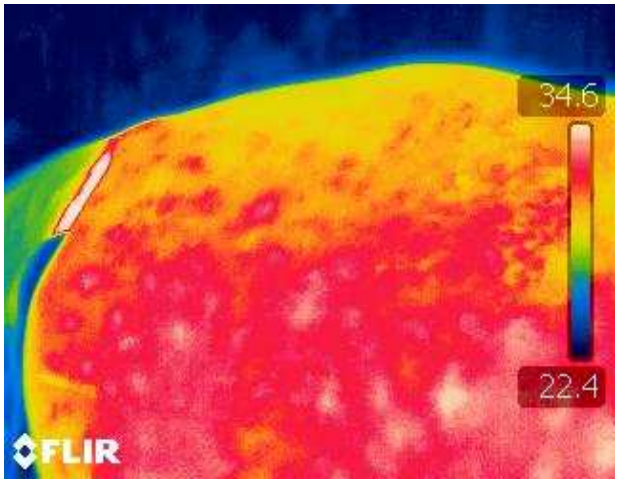

immagine 7

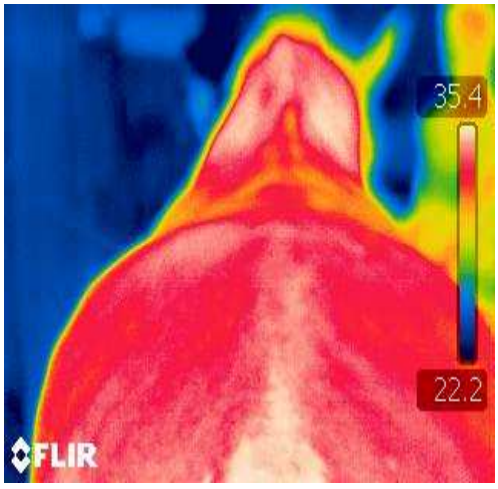

immagine 8

Il protocollo terapeutico applicato è lo stesso del caso precedente; si procede all'inoculazione in loco di gel piastrinico autologo ed immediatamente dopo si applica la Tecar terapia in regime capacitivo per 30 minuti.
Entro un breve lasso di tempo si assiste alla completa guarigione della lesione, evidenziabile tramite esame ecografico di controllo (immagine 9-10-11).

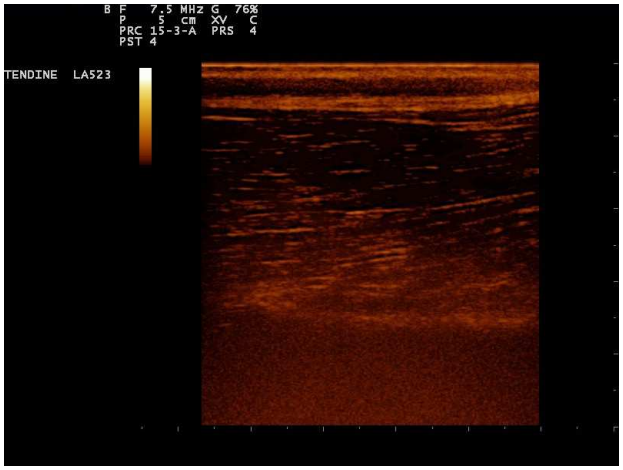

immagine 9

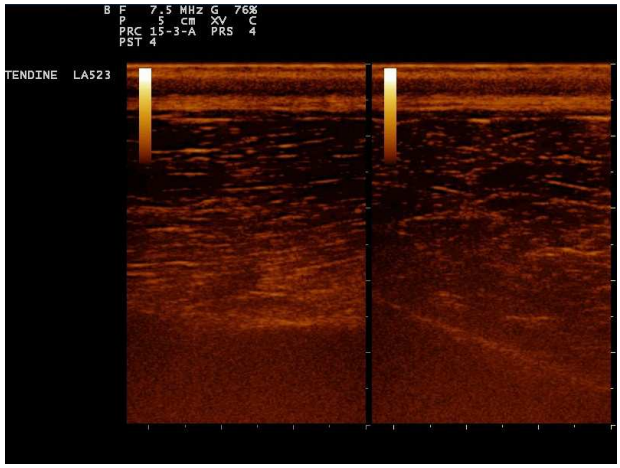

immagine 10

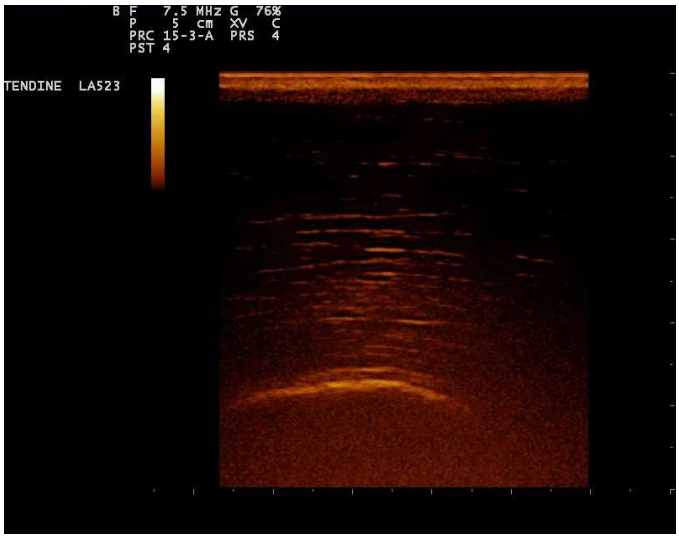

immagine 11

Cavallo 3
Castrone
Sauro
10 anni
KWPN
Salto

Per quanto concerne il caso 3, siamo in possesso solo del fatto clinico, non avendo a disposizione delle immagini diagnostiche.
Il cavallo in questione presentava una lesione a livello del muscolo semitendinoso . Il trattamento con gel pistrinico autologo e Tecar terapia ha avuto anche in questo caso un effetto curativo positivo, portando ad una guarigione della lesione ed al successivo riallineamento delle miofibrille.
Dopo 1 mese dal trattamento il cavallo è stato messo in lavoro in modo graduale e già al 3° mese è tornato ad essere in grado di sostenere le sue abituali attività sportive.

Cavallo 4
Stallone
Roano
2,5 anni
Purosangue inglese
Galoppo

Il paziente in questione presentava una zoppia di 3° grado all'arto posteriore sinistro. L'esame scintigrafico (immagine 12) ha evidenziato la presenza di una lesione a livello del muscolo gluteo superficiale.

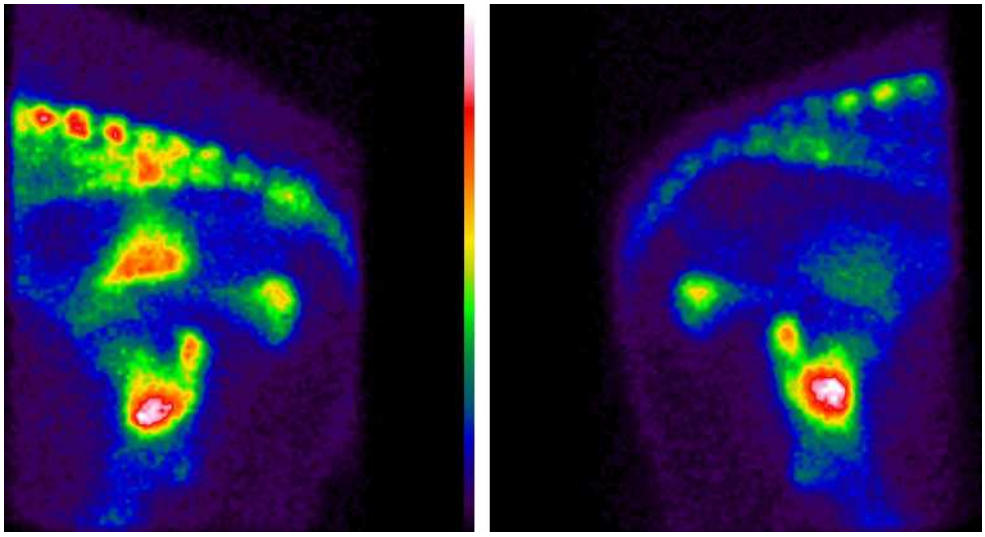

immagine 12

Si è quindi deciso di trattare il cavallo iniettando in prossimità della lesione, gel piastrinico autologo seguito immediatamente dopo da una applicazione di Tecar terapia. Si è continuato con l'applicazione a giorni alterni per le due settimane successive, passando poi ad una frequenza settimanale per circa un mese. Al controllo dopo 60 giorni si è valutata la remissione dei sintomi ed il ritorno all'attività sportiva del soggetto in questione.

Cavallo 5
Castrone
Baio
16 anni
Selle Francaise
Completo

Il cavallo 5 presentava una lesione al terzo mediale del tendine flessore superficiale, arto anteriore dx, con conseguente zoppia (immagine 13);

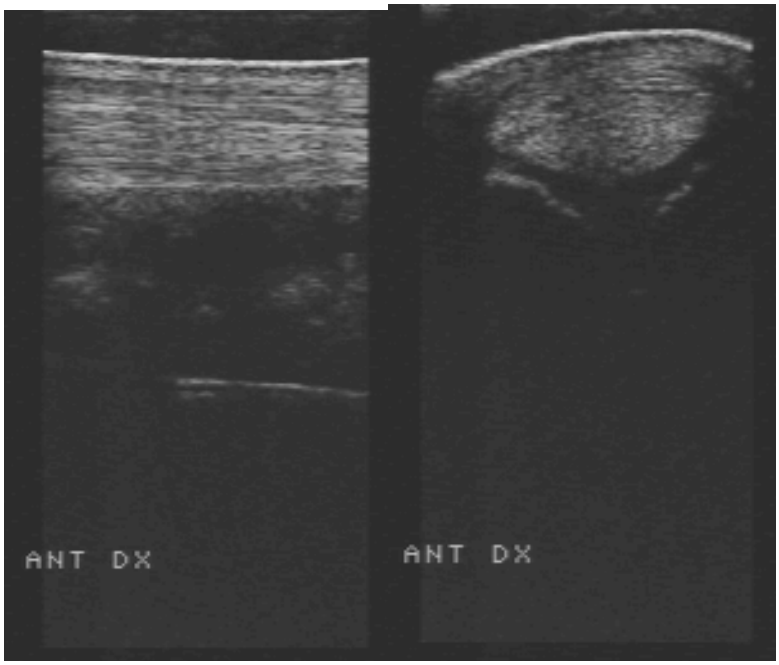

immagine 13 Giorno 0

è stato sottoposto al trattamento con inoculazione di gel piastrinico autologo seguito da un'applicazione con Tecar terapia. Si è proceduto poi con 4 applicazioni di Tecar terapia effettuate una volta alla settimana per un mese. Al controllo a 30 giorni (immagine 14) si può notare una regressione della lesione, mentre a 60 giorni (immagine 15) la completa guarigione.

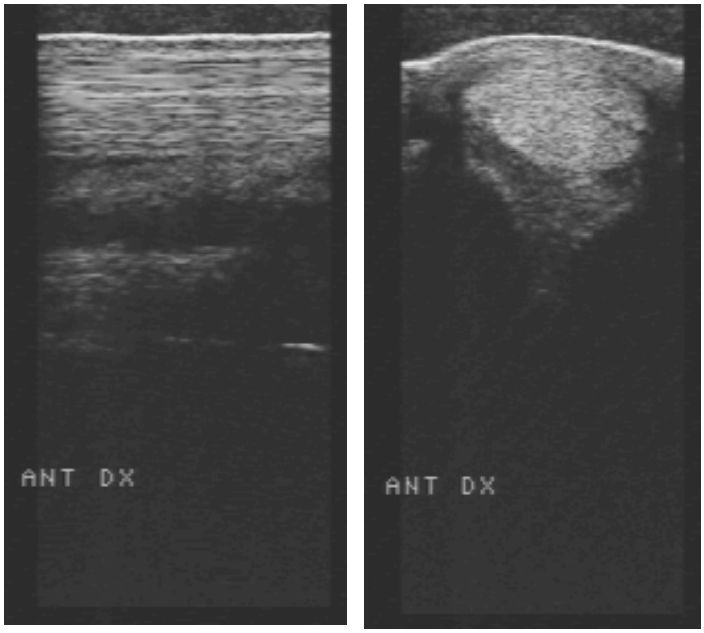

immagine 14 giorno 30

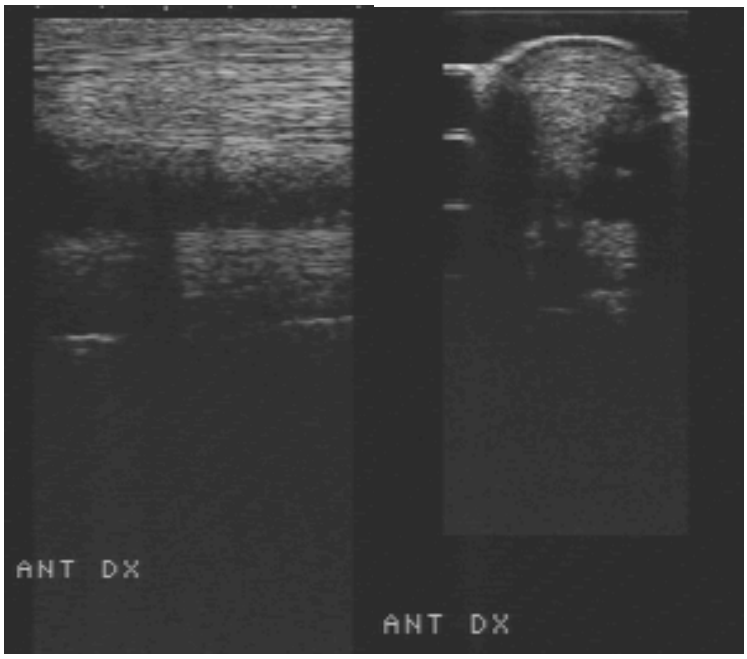

immagine 15 Giorno 60

Cavallo 6
Femmina
Saura
7 anni
Sella italiana
Salto

La cavalla presenta una lesione di origine traumatica al tendine flessore superficiale dell'arto posteriore sinistro (immagine 16).

immagine 16 giorno 0

Il paziente è stato trattato con inoculazione di gel piastrinico autologo (immagine 17), seguito immediatamente dopo da una applicazione con Tecar terapia, ripetuta poi con frequenza bisettimanale per un mese.

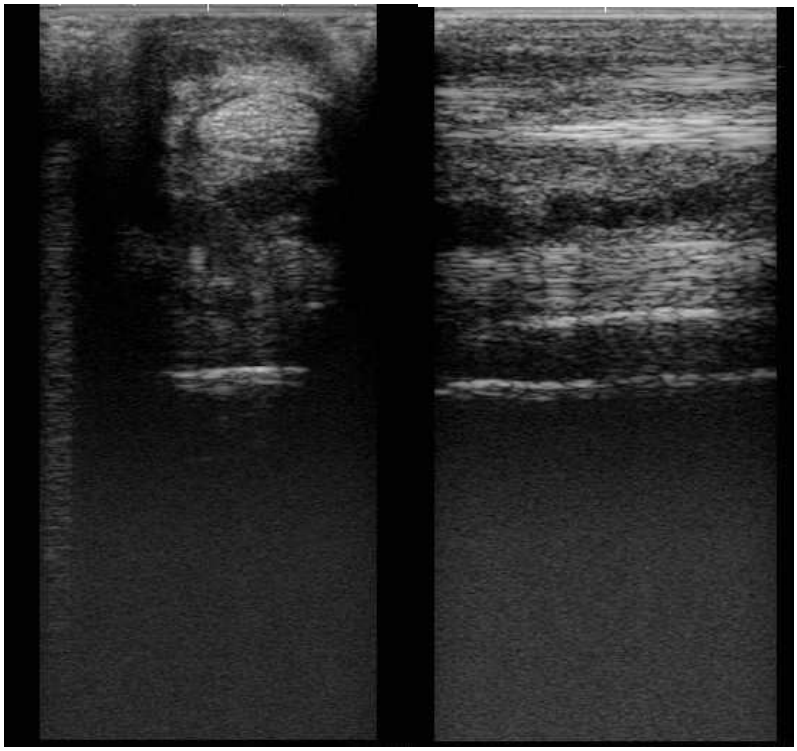

immagine 17 inoculazione

Si è assistito alla remissione dei segni clinici ed il controllo a 90 giorni ha evidenziato la guarigione completa della lesione (immagine 18 e 19).

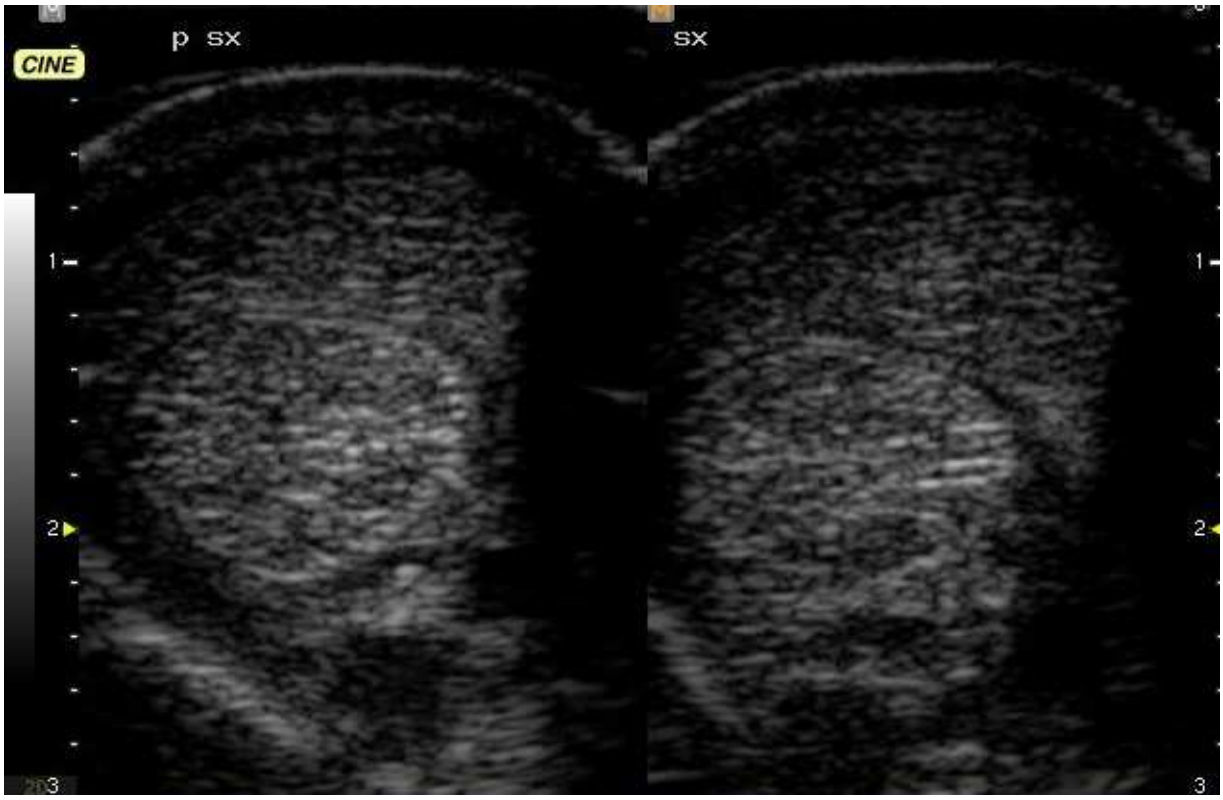

immagine 18 giorno 90

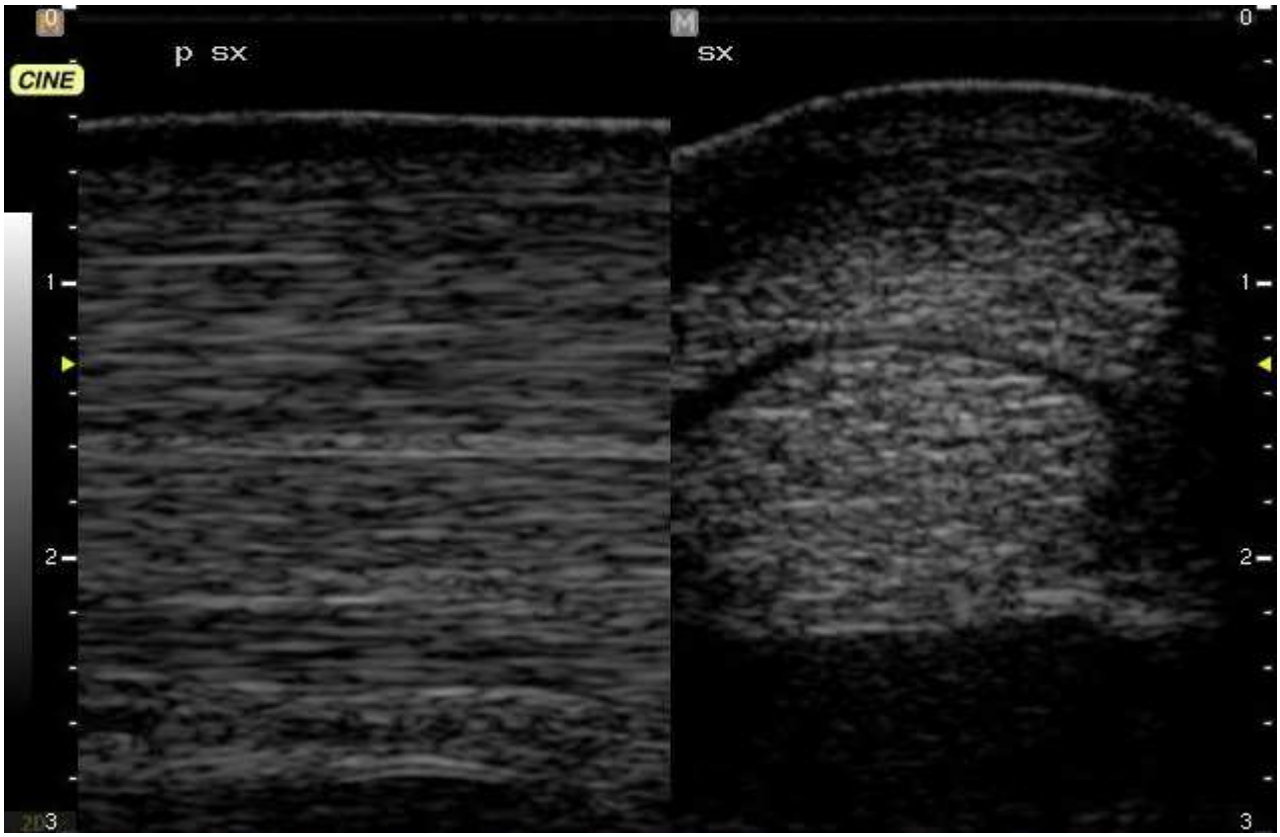

immagine 19 giorno 90

Conclusioni

Alla luce di quanto riscontrato nei cavalli in questione, si può affermare che l'utilizzo sinergico di queste due metodiche porti ad una completa riparazione delle lesioni in tempi ridotti.